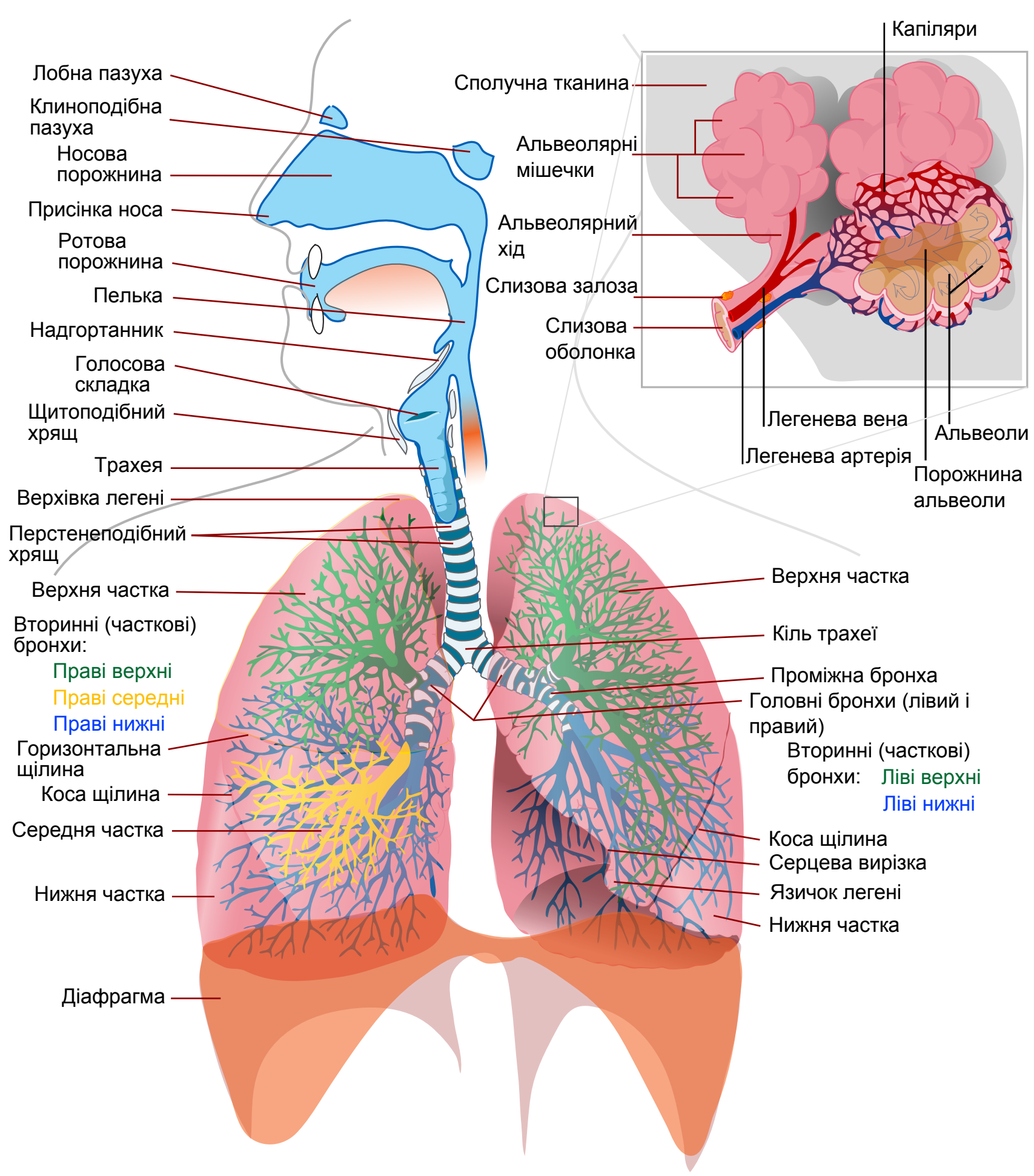
Лобна пазуха
Клиноподібна пазуха
Носова порожнина
Присінка носа
Ротова порожнина
Пелька
Надгортанник
Голосова складка
Щитоподібний хрящ
Трахея
Верхівка легені
Перстенеподібний хрящ
Верхня частка
Вторинні (часткові) бронхи:
Праві верхні
Праві середні
Праві нижні
Горизонтальна щілина
Коса щілина
Середня частка
Нижня частка
Діафрагма
Сполучна тканина
Альвеолярні мішечки
Альвеолярний хід
Слизова залоза
Слизова оболонка
Капіляри
Легенева вена
Альвеоли
Легенева артерія
Порожнина альвеоли
Верхня частка
Кіль трахеї
Проміжна бронха
Головні бронхи (лівий і правий)
Вторинні (часткові) бронхи:
Ліві верхні
Ліві нижні
Коса щілина
Серцева вирізка
Язичок легені
Нижня частка