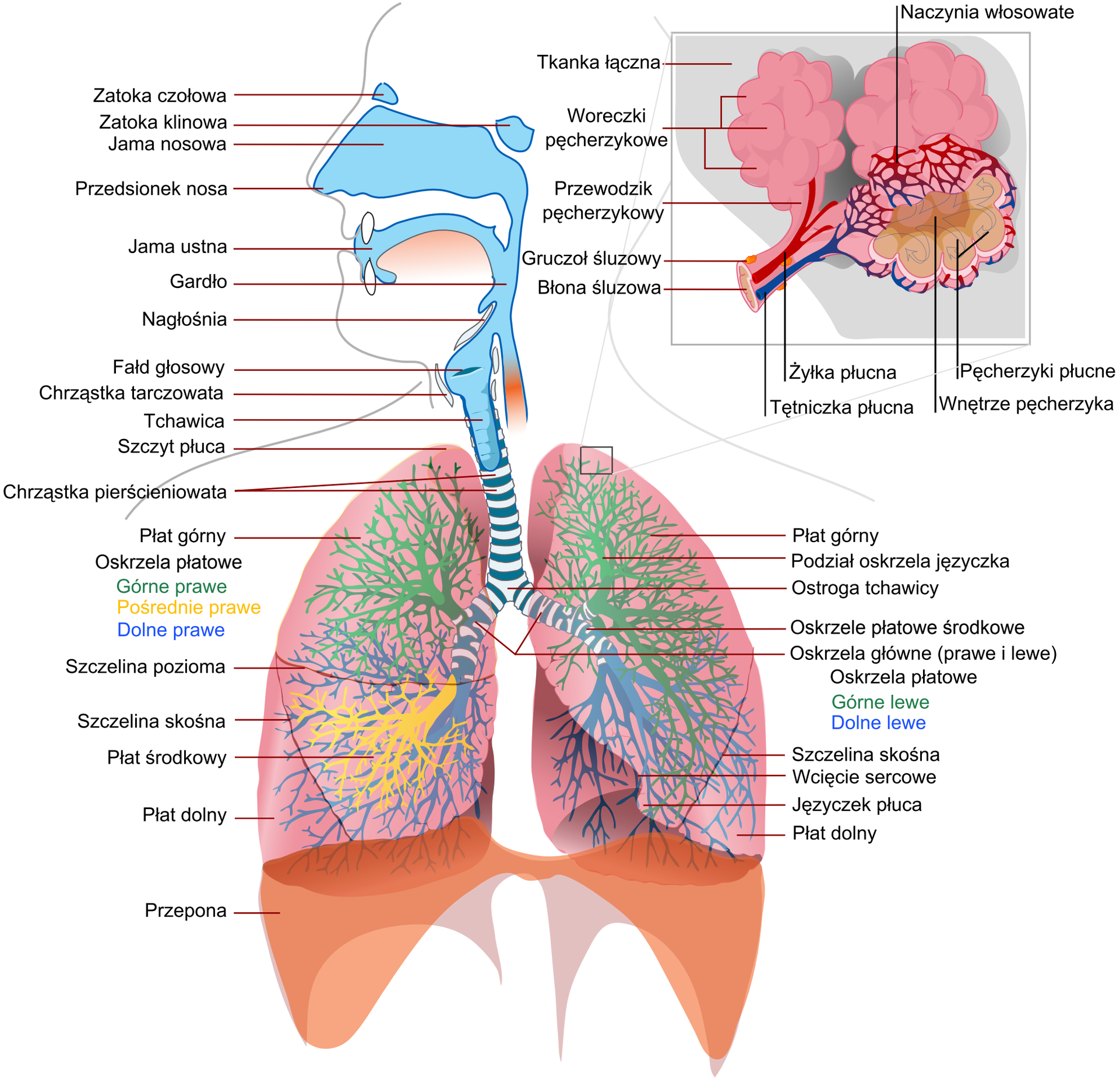
Zatoka czołowa
Zatoka klinowa
Jama nosowa
Przedsionek nosa
Jama ustna
Gardło
Nagłośnia
Fałd głosowy
Chrząstka tarczowata
Tchawica
Szczyt płuca
Chrząstka pierścieniowata
Płat górny
Oskrzela płatowe
Górne prawe
Pośrednie prawe
Dolne prawe
Szczelina pozioma
Szczelina skośna
Płat środkowy
Płat dolny
Przepona
Naczynia włosowate
Tkanka łączna
Woreczki pęcherzykowe
Przewodzik pęcherzykowy
Gruczoł śluzowy
Błona śluzowa
Żyłka płucna
Tętniczka płucna
Pęcherzyki płucne
Wnętrze pęcherzyka
Płat górny
Podział oskrzela języczka
Ostroga tchawicy
Oskrzele płatowe środkowe
Oskrzela główne (prawe i lewe)
Oskrzela płatowe
Górne lewe
Dolne lewe
Szczelina skośna
Wcięcie sercowe
Języczek płuca
Płat dolny